दृष्टीआडचा मधुमेह (डायबेटिक रेटीनोपॅथी)

शामराव गावातील एक प्रतिष्ठित आणि तालेवार व्यक्तिमत्व. आणि खवैय्येही. सुखवस्तू तुंदिल तनु प्रकृती आणि खाण्यावर मनसोक्त आडवा हात मारण्याची आवड. व्यायामापासून शरीराने घेतलेली फारकत याचेच निदर्शक होती. दैनंदिन व्यापातून बऱ्याच वर्षापासून असलेल्या मधुमेहाकडे त्यांचे जरासे (म्हणजे बरेच) दुर्लक्ष होत असे.

एक दिवस उठल्यावर मात्र उजव्या डोळ्यांनी काहीच दिसत नाही, असे त्यांच्या लक्षात आले आणि शामरावांचे धाबे दणाणले. त्यांनी नेहमीच्या डोळ्यांच्या डॉक्टरांकडे धाव घेतली. डॉक्टरांनी त्यांना तपासले.

शामराव, डायबिटीसमुळे डोळ्यांचे चांगलेच नुकसान झाले आहे. उजव्या डोळ्यात रक्तस्त्राव आहे आणि डाव्या डोळ्यात पडद्याला सुज आली आहे. तज्ञांना दाखवा. ईलाज करावा लागेल.

बाप रे! बरेच किचकट इलाज आहेत वाटते. पण नक्की झालंय तरी काय? थोडं सविस्तर सांगा ना.

शामराव, डॉक्टरांनी सविस्तर सांगण्यास सुरुवात केली.

शामराव, डोळ्याच्या अगदी मागील भागात डोळ्याचा पडदा (म्हणजे रेटीना) असतो. डोळ्याच्या आतल्या भागातलं अस्तरच म्हणाना! डायबिटीसमुळे त्याला रक्त पुरवठा करणाऱ्या छोट्या रक्तवाहिन्या बंद पडतात आणि काही आजार होतात. एकत्रितपणे आपण त्यांना डायबेटिक रेटिनोपॅथी म्हणून संबोधतो. सर्वसाधारणपणे याचे तीन भाग होतात .

१) **डायबिटिक मॅक्युलर इडिमा** (पडद्याच्या मध्यवर्ती भागाला आलेली सूज). यामुळे रूग्णाची लिहिणे, वाचणे, माणसाचा चेहरा ओळखणे, यासारख्या दैनंदिन कामात अडथळे येतात. (आकृती क्रमांक एक)

२) **प्रॉलिफरेटिव्ह डायबेटिक रेटिनोपॅथी** (डोळ्यात नव्या रक्तवाहिन्यांची वाढ होणे) पडद्याच्या कोपऱ्यांनी रक्त पुरवठा कमी पडल्याने पडल्याने, पडद्यावर नव्या, ठिसुळ रक्तवाहिन्या वाढतात. ज्या फुटल्याने डोळ्यात रक्तस्त्राव होतो, अथवा त्या सुकल्यानंतर पडद्यावर ताण निर्माण होतात आणि पडदा उचलला जातो.

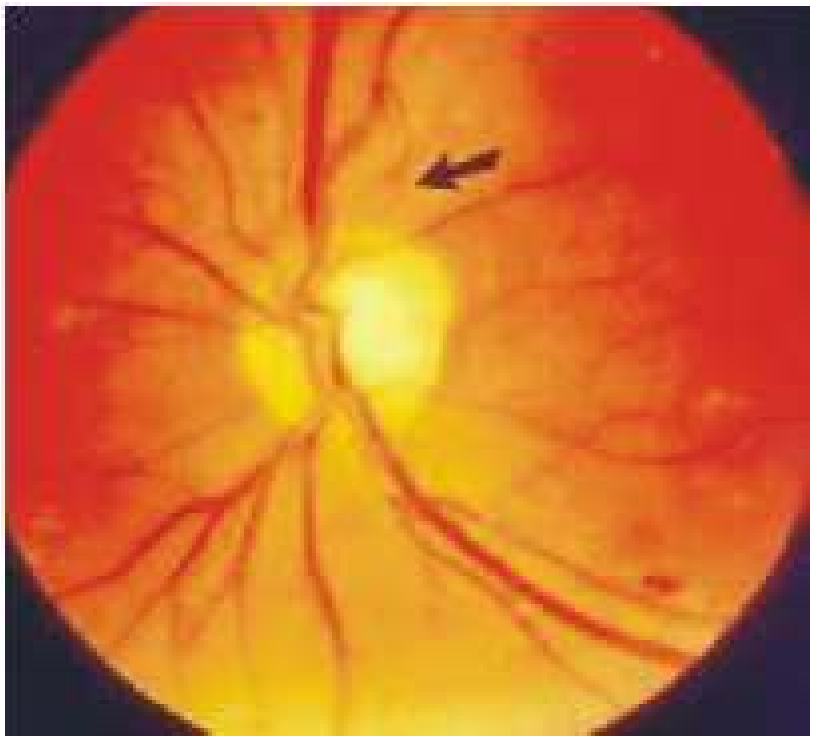

बरं! आणि मग यावर उपचार काय? शामराव विचारते झाले. रेटीना तज्ञ आजाराच्या

वेगवेगळ्या भागांसाठी वेगवेगळे ट्रीटमेंट देतात. काही वेळा सगळेच उपाय करावे लागतात.

१) अँटी VEGF इंजेक्शन :

ही औषधे डोळ्याला भूल देऊन डोळ्यात दिली जातात. रेटिनोपॅथी साठी कारणीभूत असणाऱ्या एका रसायनाचा प्रभाव हे औषध कमी करते. मात्र,मर्यादित काळासाठी बऱ्याच रुग्णांना ही इंजेक्शन्स वारंवार द्यावे लागतात.

२) लेसर किरणांनी ट्रीटमेंट :

लेसर किरणांनी पडद्याच्या कोपऱ्यातील रक्त पुरवठ्याचा अभाव असलेल्या जागेची ट्रीटमेंट केली जाते. तीन ते चार टप्प्यांमध्ये हा इलाज होतो. या व्यतिरिक्त पडद्याच्या मध्य भागात सुज आणणाऱ्या, पाण्याचे आणि चरबीचे लिकेज करणाऱ्या रक्त वाहिन्यांनाही बुजवून टाकण्यासाठी लेसर किरण वापरले जातात.

३) शस्त्रक्रिया (व्हिक्ट्रेक्टॉमी) पडद्यावरील ताण बढल्याने पडदा उचलला जाणे. बरेच दिवस थांबूनही रक्तस्त्राव न ओसरल्याने कमीच दिसत राहणे. एका विशिष्ट पद्धतीचा काच बिंदू झाल्यास इतर कारणांसाठी शस्त्रक्रिया केली जाते.

सहा महिन्यानंतर ...

श्यामरावांच्या डोळ्यांची प्रकृती आता चांगली आहे. रेटिना तज्ञांनी त्यांच्या उजव्या डोळ्याची शस्त्रक्रिया केली आणि आता या डोळ्यांनी त्यांना दिसू लागले आहे. त्या खेरीज डोळ्याची ॲन्जिओग्राफी, ओसिटी अशा तपासण्यानंतर डाव्या डोळ्यात लेसर आणि इंजेक्शन इलाज केला गेला आणि आज ते डोळ्यांनी ते संपूर्णतः लिहू, वाचू शकतात.

पण हे टाळता आले असते का? श्यामरावांच्या डोळ्यातला आजार हा पाच-दहा वर्षे मधुमेहाकडे झालेले पूर्ण दुर्लक्ष दर्शवितो. दीर्घकाळासाठी मधुमेहाची हेळसांड झाल्याने आजाराने गंभीर रूप धारण केले. हे टाळण्यासाठी

अ) मधुमेहाचे निदान झाल्यानंतर डोळ्याच्या डॉक्टरांना भेटावे आणि वर्षातून किमान एकदा डोळ्यांची बाहुली मोठी करून, ड्रॉप्स टाकून डोळ्यांच्या पडद्याची तपासणी करून घ्यावी. यामुळे आजाराची सुरुवात होताच कमी, गंभीर आजार असताना ट्रीटमेंट होते आणि शस्त्रक्रिया टळू शकते.

ब) डायबिटीसच्या कंट्रोलसाठी साखरेबरोबरच हिमोग्लोबीन तपासणे, रक्तातील चरबी, इत्यादीचाही इलाज करणे गरजेचे असते. शहरी भागातील सर्वेक्षणात डायबिटीसचे प्रमाण जवळ जवळ वीस टक्के आहे. यापैकी साधारणतः (एक सप्तमांश) लोकांना रेटिनाचे आजार होतात. मात्र यापैकी फारच कमी लोक डोळ्याच्या डॉक्टरांकडे वेळेत पोहोचतात आणि वेळेत यशस्वी उपचार होऊ शकतात. मात्र यापैकी जास्तीत जास्त लोक योग्य वेळेत डॉक्टरांकडे पोचू न शकल्याने वेळेत यशस्वी उपचार होऊ शकत नाहीत. डायबेटिक रेटिनो पॅथीच्या समस्येची रुग्णांना तोंड ओळख व्हावी, एवढ्यासाठी हा लेखन-प्रपंच!

डॉ. निखिल बेके

पुणे